GAL

GESELLSCHAFT DER ST. ANNA ÄRZTE LUZERN

Fachbericht 2017 / 2018

Institut für Radiologie und Nuklearmedizin

- Den Menschen im Blick -

INSTITUT

Das Institut für Radiologie und Nuklearmedizin bietet an den Standorten Klinik St. Anna und St. Anna im Bahnhof ein umfassendes Spektrum radiologischer und nuklearmedizinischer Leistungen an. Insgesamt 72 Mitarbeiter gewährleisten die bestmögliche Dienstleistung für unsere Patienten und ärztliche Partner rund um die Uhr, davon 18 Fachärzte der Radiologie, Neuroradiologie, Interventioneller Radiologie und Nuklearmedizin. Wir verfügen über eine moderne technische Ausstattung mit 5 DR-Systemen, 1 Mammographie incl. Tomosynthese und Mammotome (Seno),
3 Ulltraschall (US), 4 MRT, 1 PET-CT, 2 SPECT-CT, 1 Durchleuchtung mit Dyna-CT (DL),
1 Angiographieeinheit mit Dyna-CT (IR), 1 C-Hotlabor, eine nuklearmedizinische Therapiestation und eine eigene Forschungsgruppe, um bestmögliche Dienstleistungen anbieten zu können.

INSTITUT FÜR RADIOLOGIE UND NUKLEARMEDIZIN

HIRSLANDEN
KLINIK ST. ANNA

LEISTUNGSSPEKTRUM

DR

gesamtes Spektrum der Projektionsradiographie (Thorax, Skelett, Abdomen)

DL

Gastrointestinaltrakt (Oesophagus, Magen- Dünn- und Dickdarm) - differenzierte Schluckpassagen - Urogenitalsystem - Hystero-salpingographien - sämtliche Arthrographien (in Kombination mit MRT, CT oder SPECT-CT) diagnostische und therapeutische Infiltration von Gelenken - Myelographien

US

Hals und Schilddrüse - Pleura - Abdomen und Becken - Weichteile und Gelenke - Gefässe inkl. Duplex

CT

Gehirn - Gesichtsschädel - Schädelbasis und Felsenbeine - Hals - Wirbelsäule - CT-Myelographie - Thorax - Herz - Abdomen und Becken - Urolith-CT - Extremitäten und Gelenke - Dual-Energy-CT - Metallartefaktoptimierung - Rotationsmessungen - CT-Angiographie sämtlicher Regionen - CT-Perfusion virtuelle Kolonoskopie

MRT

Gehirn inkl. MR-Angiografie - Diffusions- und Funktionsbildgebung - Spektroskopie und andere Spezialtechniken - Gesichtsschädel - Schädelbasis - Hals - Wirbelsäule - Rückenmark inkl. MR-Myelographie - Herz (inkl. Stressbildgebung) - Lunge - Extremitäten und Gelenke inkl. Prothesenbildgebung mit Metallartefaktoptimierung und Rotationsbestimmung - periphere Neurographie - Leber und Gallenwege - Bauch- und Beckenorgane (inkl. Defäkographie) - Urogenitalsystem - MR-Angiographien des arteriellen und venösen Systems - Spezialuntersuchungen von Fisteln und Gängen - Ganzkörperuntersuchungen zum Staging maligner Erkrankungen des Knochenmarks

Seno

digitale Mammografie inkl. Tomosynthese - Sonographie - Galaktographie - MR-Mammographie Brustbiopsie (Stanz- und Vakuumbiopsie) unter Bildkontrolle mit Ultraschall - Mammographie (Stereotaxie) und MR-Mammographie - präoperative Befundmarkierung unter Bildkontrolle mit Ultraschall, Mammographie (Stereotaxie und Tomosynthese) und MR-Mammografie

NUK

PET/CT mit 18FDG, 68Ga-DOTATATE, 68Ga-PSMA, 18F-Cholin (18F-FET und 18F-DOPA auf Anfrage) - SPECT/CT - konventionelle Szintigraphie - Radionuklidtherapie - Radiojodtherapie bei gut- und bösartigen Schilddrüsenerkrankungen - selektive interne Radiotherapie (SIRT) von Lebertumoren oder -metastasen - Radiosynoviorthese schmerzhafter Gelenke

IR

Sämtliche sonographisch, CT- und MR-gesteuerte Punktionen, Drainagen und andere minimalinvasive Techniken - lokale Tumorbehandlungen (Embolisation, Chemoembolisation, RFA, Kryoablation, Elektropration, SIRT) - minimalinvasive Schmerztherapien an der Wirbelsäule und anderen Gelenken - Behandlung von Galleaufstau durch perkutane Ableitung oder/und innere Ableitung - Stenting - minimalinvasiver Verschraubungen (in Kooperation mit der Traumatologie) - PICC-lines - sämtliche Katheterangiographien diagnostisch und therapeutisch bei zentralen und peripheren Arterien und Venen- Embolisation aktiver Blutungen - Myomembolisation - Therapie von Gefässmalformationen - selektive venöse Blutentnahme zur endokrinologischen Funktionsdiagnostik - transjuguläre Leberbiopsien

MRT

Nachdem in 2016 der Einbau des 3-Tesla MRT neben dem 1,5-Tesla MRT den Standort St. Anna im Bahnhof komplettiert hat, konnten in 2017 am Standort Klinik St. Anna zwei wichtige Umbauten der MRT realisiert werden. Im Frühjahr wurde erfolgreich die Modernisierung des 1,5 Tesla MRT abgeschlossen, nachfolgend im Sommer der Tausch des zweiten alten 1,5-Tesla MRT gegen ein neues 3-Tesla-MRT. Damit stehen nun insgesamt vier High-End-Scanner unseren Patientinnen und Patienten zur Verfügung. Sowohl in der Klinik wie auch am Bahnhof können damit die Untersuchungen exakt der optimalen Feldstärke zugeordnet werden für die beste Qualität.

Abbildung: 3T-MRT St. Anna im Bahnhof

Abbildung: Modernisierter 1,5-Tesla MRT am Standort Klinik St. Anna

Abbildung: Neues 3-Tesla MRT am Standort Klinik St. Anna

MUSKULOSKELETTALE RADIOLOGIE

Nachdem wir im Jahr 2016 die Bildgebung von orthopädischen Implantaten in der Computertomographie signifikant verbessert haben, konnten wir in 2017 auch die Darstellung von Prothesen und Implantaten in der MRT optimieren. Aufgrund des methodischen Bildaufbaus im Magnetfeld ist die MRT anfällig für Artefakte durch Metallimplantate. Zwar sind orthopädische Materialen im Gegensatz zu einigen elektronischen Implantaten keine Kontraindikation für eine MRT, aber die lokal starke Verzerrung und Signalauslöschung angrenzend an Implantate reduzierte bislang die Aussagekraft der Untersuchung. Mit der Entwicklung und Einführung hierfür speziell angepasster Untersuchungssequenzen in der MRT lassen sich so häufig die gewünschten Informationen mit der MRT gewinnen. Wichtige klinische Anwendungsbereiche betreffen diesbezüglich die Abschätzung der Weichteilausdehnung eines Protheseninfektes, Läsionen von benachbarten Sehnen und Sehnenansätzen und selten die Frage nach einem Tumor angrenzend an ein Implantat.

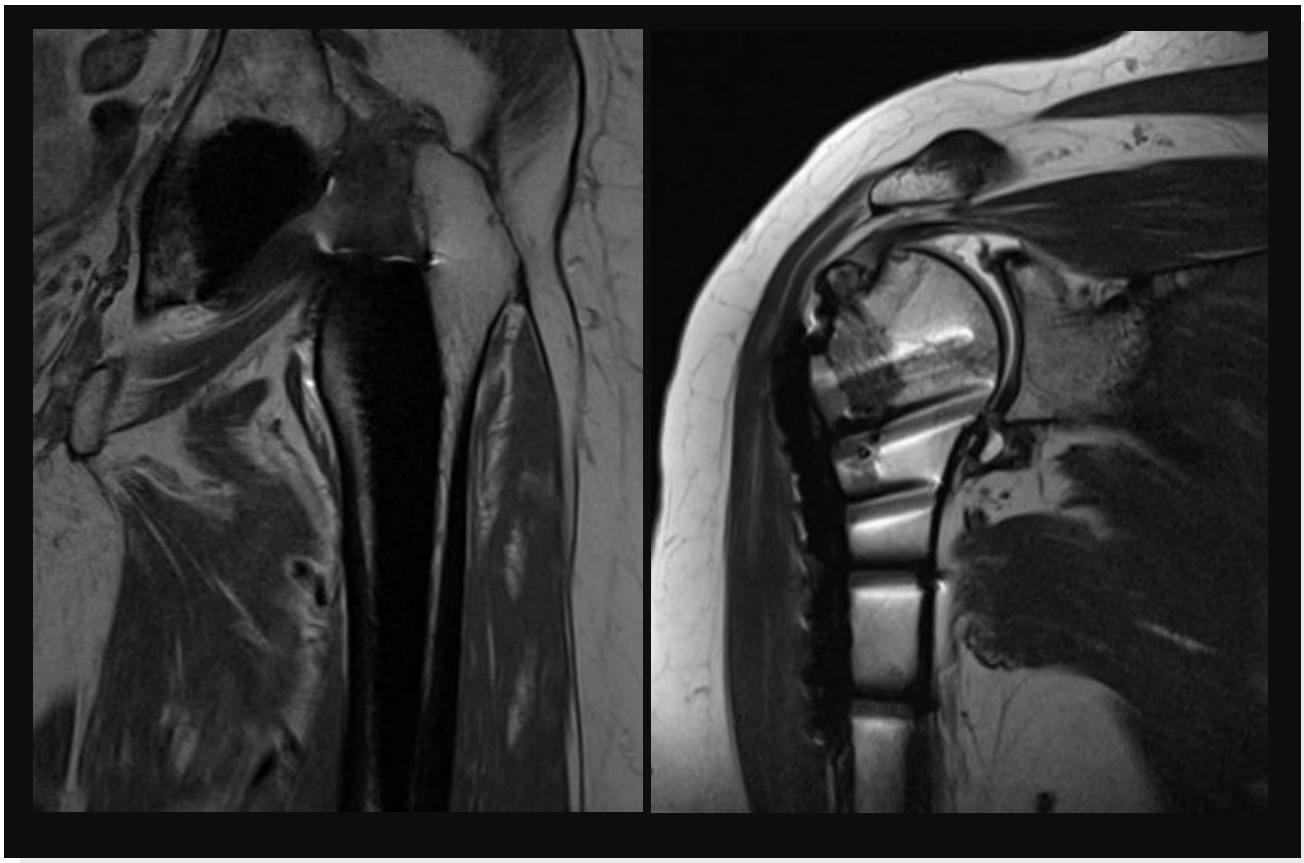

Abbildung: Hüft-TP links und Philos-Platte rechts, jeweils nur mit geringen Artefakten

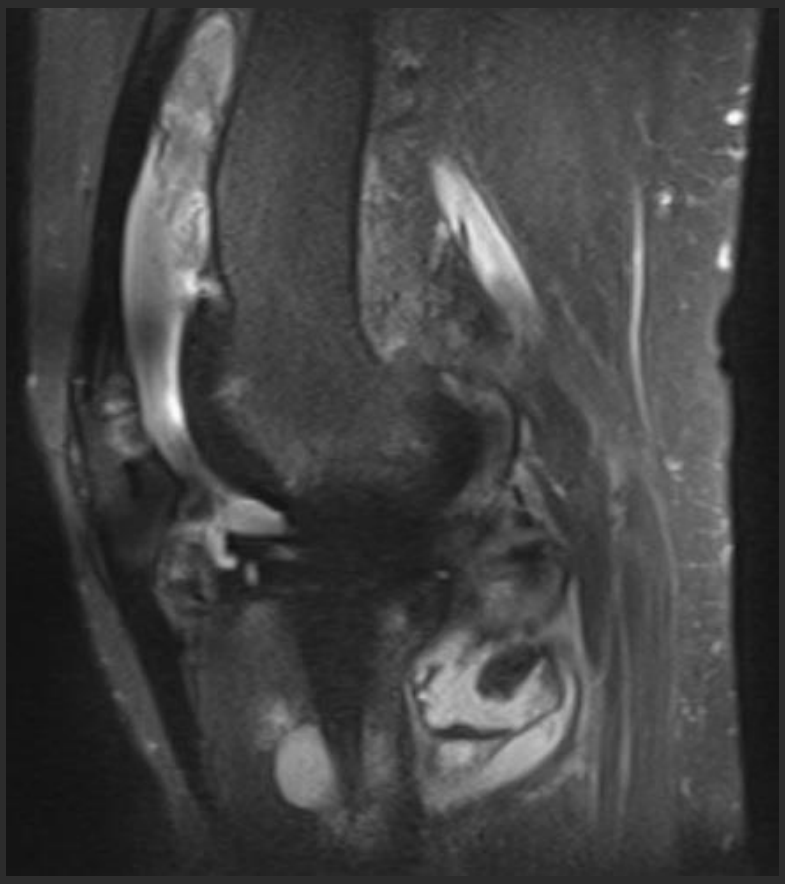

Abbildung: Knie MRT bei St.n. Knie-TP mit geringen Artefakten und Nachweis von Zeichen der chronischen Synovialitis und Zystenbildung

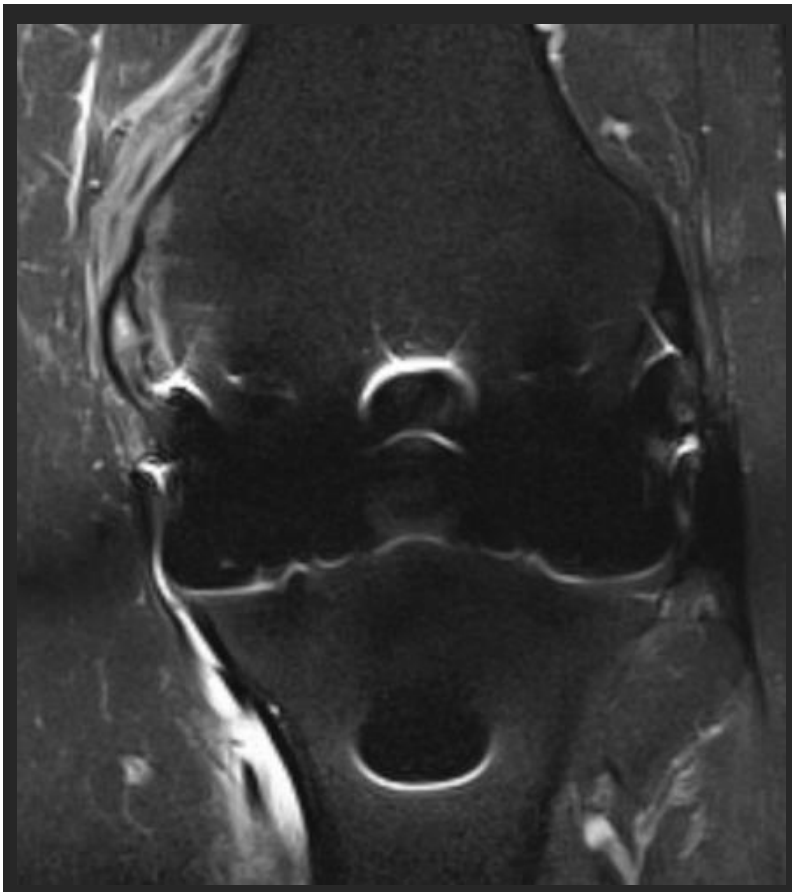

Abbildung: Knie MRT bei St. n. Knie-TP mit posttraumatischen Veränderungen am Ursprung des medialen Kollateralbandes

UROGENITALE RADIOLOGIE

Die diagnostische MRT der Prostata wird in unserem Institut standardisiert im 3-Tesla-Feld in grosser Frequenz durchgeführt. Diese Untersuchungstechnik bietet durch den Entfall der früher notwendigen Endorektalspule einen signifikant höheren Patientenkomfort. Suspekte Areale der gesamten Prostata können MRT-gesteuert in hoher Präzision biopsiert werden. Die Stärke der Methode liegt vor allem in der einfachen Erreichbarkeit der sonst kaum zugänglichen ventralen Prostataareale oder auch von kleinsten Veränderungen.

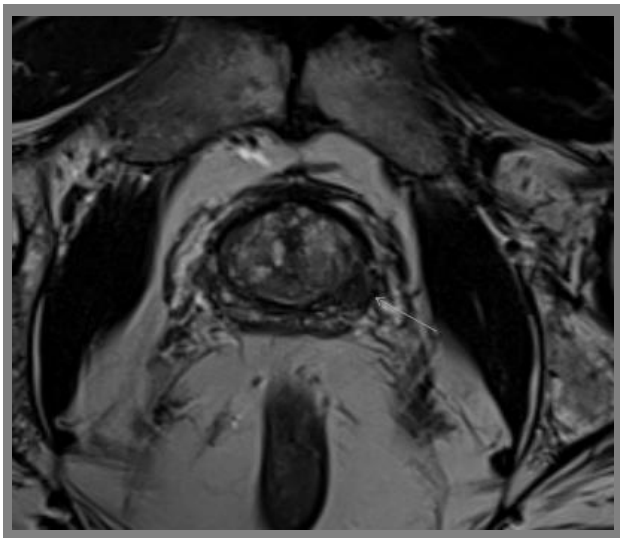

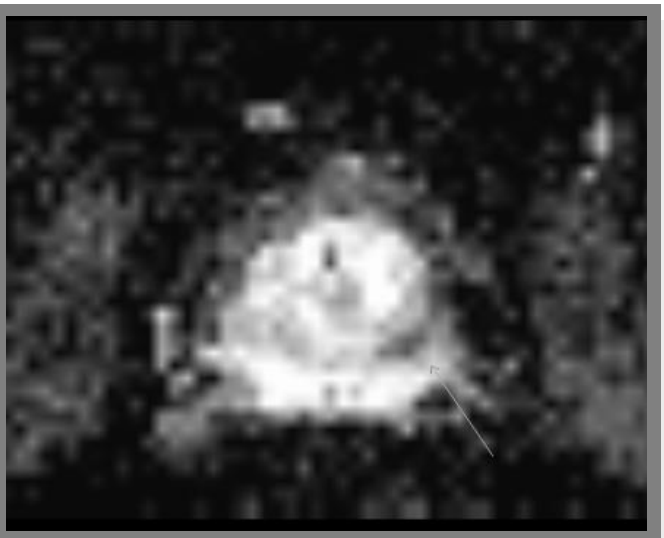

Abbildung: MRT. Karzinomsuspekte Läsion in der Prostata linksseitig peripher (Pfeil, PI-RADS 4)

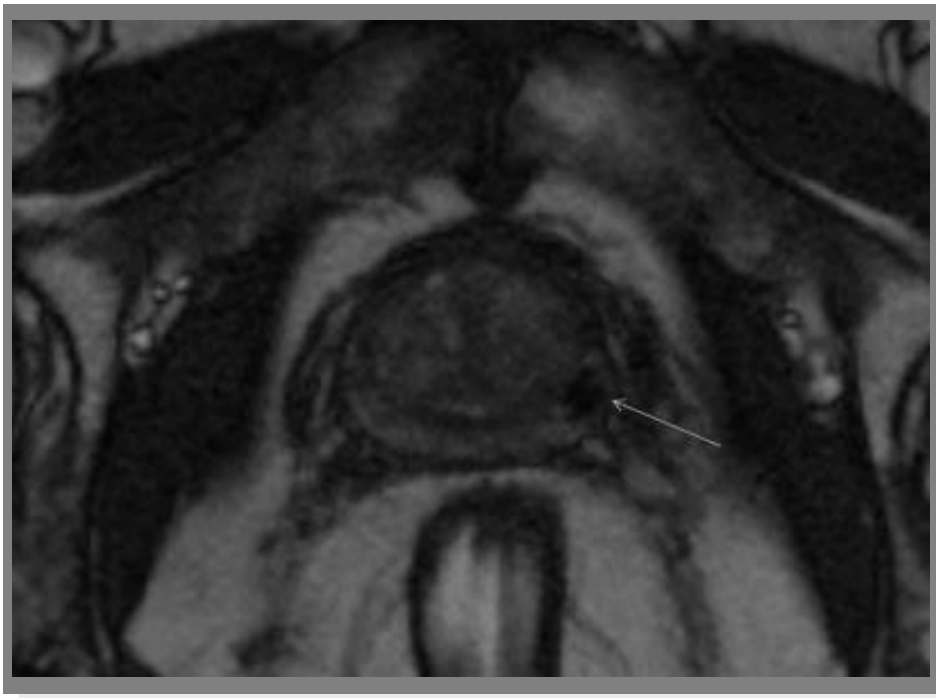

Abbildung: MRT-gesteuerte direkte Biopsie dieser Läsion im MRT (sogenannte „in bore"-Biopsie) durch Radiologen. Der Pfeil markiert die Biospienadel mit direkter Kontrolle, ob die Biospienadel in der suspekten Läsion liegt. Nachweis eines

Ergänzend hierzu steht seit neuestem die softwarebasierte MRT-Ultraschall-Fusionsbiopsie zur Verfügung. Suspekte Läsionen werden mittels einer speziellen Software in den zuvor angefertigten MRT-Bildern elektronisch markiert, sodass diese mit einem MRT-Ultraschall-Fusionsbiopsiegerät auch durch die Kollegen der Urologie ultraschallgesteuert gezielt biopsiert werden können. Diese Methode eignet sich vor allem für die dorsal peripheren Prostataareale.

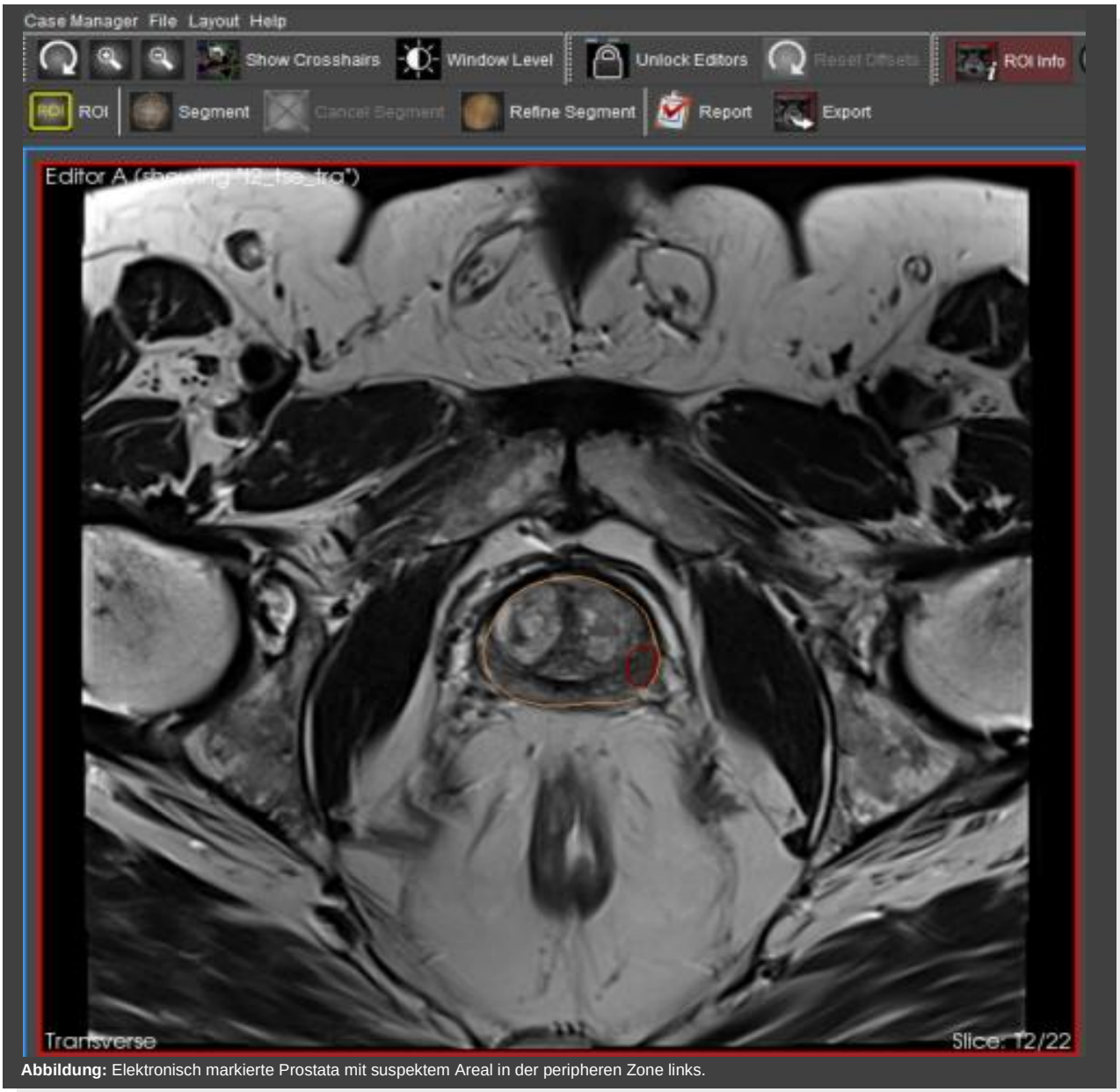

Abbildung: Elektronisch markierte Prostata mit suspektem Areal in der peripheren Zone links.

Aktuell kann somit von unserem Institut die gesamte diagnostische Palette der Prostatabildgebung und bildgesteuerten Prostatabiospie angeboten werden.

NUKLEARMEDIZIN

Das Institut für Radiologie und Nuklearmedizin ist ein wichtiger Partner im interdisziplinären Schilddrüsenzentrum St. Anna. Mit Eröffnung der nuklearmedizinischen Therapiestation im November 2017 können nun sämtliche Erkrankungen der Schilddrüse vor Ort behandelt werden. Alle hierfür notwendigen diagnostischen Untersuchungen und Biopsien sowie das gesamte therapeutische Spektrum sind damit im Schilddrüsenzentrum St. Anna verfügbar.

Die Therapiezimmer sind in die Bettenstation im dritten Stock des Klinikgebäudes integriert. Die Fensterseite ist auf den Vierwaldstättersee und das bekannte Alpenpanorama ausgerichtet. Die aufgrund des Strahlenschutzes notwendigen Umbauten der Zimmer bleiben für die Patienten unsichtbar. Unsere Patienten dürfen auch hier die gewohnte St. Anna-Atmosphäre erwarten.

Abbildung: Nuklearmedizinisches Therapiezimmer. Für die Patienten nicht sichtbarer Strahlenschutz mit Blei in den Zimmerwänden, Decke und Boden.

Mit dem erfolgreichen Zuweisersymposium am 22.11.2017 und den Informationsveranstaltungen für unsere Patientinnen und Patienten am 30.01.2018 und 21.02.2018 durften wir mit bislang rund 300 interessierten Gästen den Routinebetrieb aufnehmen und damit die Versorgungslücke in der Zentralschweiz schliessen.

In der Diagnostik steht mit der PSMA-PET/CT nun ein ausgezeichneter Tracer bei Patienten mit einem Prostatakarzinom routinemässig zur Verfügung. Die Patienten profitieren hier von dem gegenüber der Cholin-PET/CT sehr frühzeitigen Erkennen und Sicherstellen von unklaren PSA-Rezidiven.

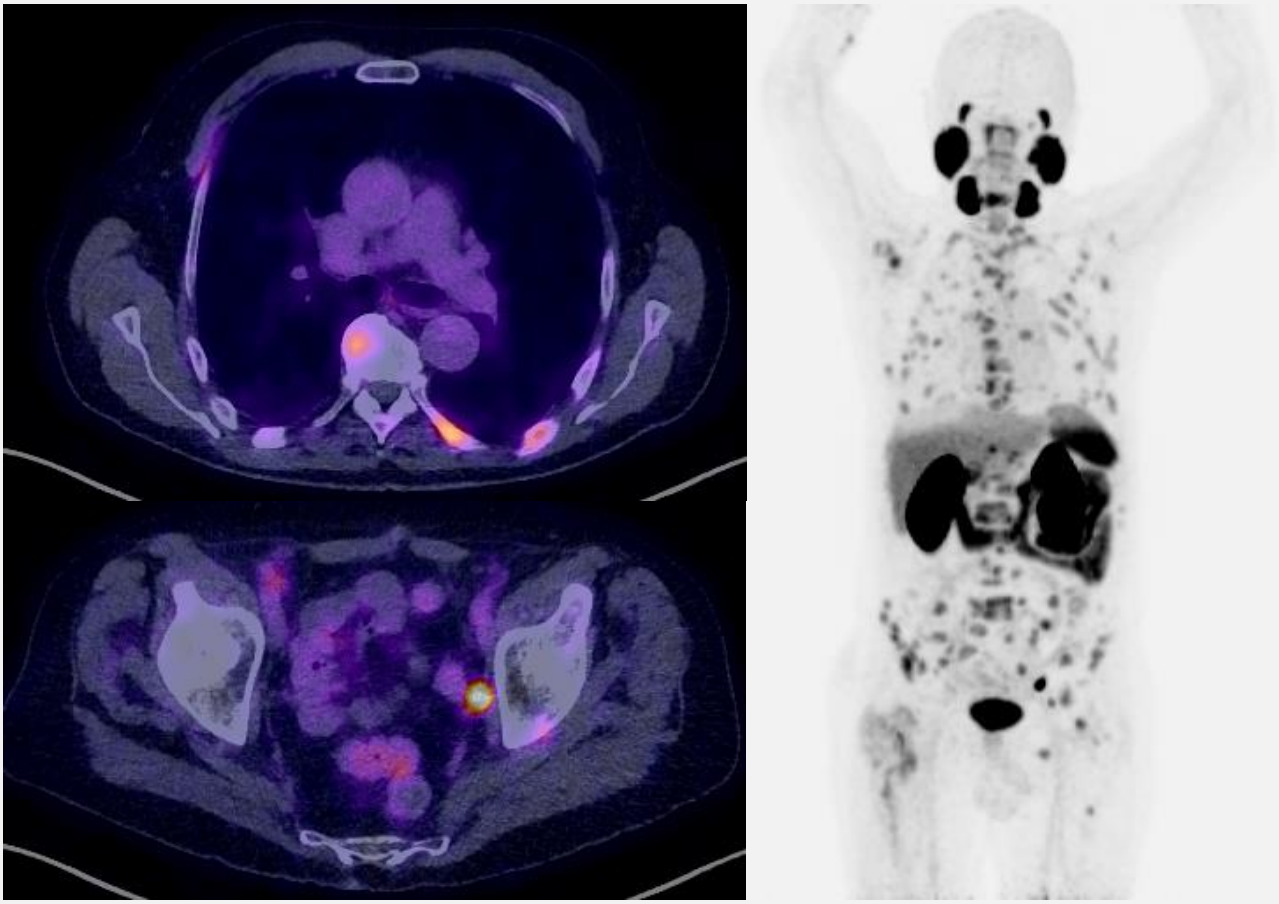

Abbildung: PSMA-PET/CT. Bislang nicht bekannte multiple Metastasen in Lymphknoten und Knochen bei Prostatacarcinom.

SENOLOGISCHE RADIOLOGIE

Die senologische Radiologie ist ein wichtiger Partner des zertifizierten Brustzentrums der Klinik St. Anna. Dank neuer Untersuchungstechnik konnte neben der exzellenten Darstellung von Tumoren vor allem auch die Mikrokalkdiagnostik deutlich verbessert werden. Als bildgebender Standard hat sich der Einsatz der Tomosynthese bei jeder Untersuchung nun etabliert. Das Verfahren erhöht die Sicherheit bei der Diagnosestellung in der Mammographie.

Die in 2017 vollständig modernisierte senologische Einheit bietet einen hohen Patientenkomfort. Die Räume der Mammographie und der Mammasonographie verfügen nun über mehr Platz und ein ansprechendes Design. Insbesondere der an der Decke des Ultraschallraumes montierte Monitor mit Aquariumvideoschleife wird von den Patientinnen als beruhigend empfunden und sehr positiv aufgenommen.

Abbildung: Neuer Mammographieraum.

NEURORADIOLOGIE

Nach den Umbauten der MRT-Einheiten an den Standorten Klinik St. Anna und St. Anna im Bahnhof Luzern stehen nun vier High-End Scanner der neusten Generation zur Verfügung. Zwei 3-Tesla-MRT, welche hochaufgelöste Bilder des Gehirns liefern und zwei 1,5-Tesla-MRT, welche in der Neuroradiologie insbesondere für die Bildgebung der Wirbelsäule geeignet sind. Damit kann für jeden Patienten an beiden Standorten die optimale Bildgebung gewählt werden.

Neben den Standarduntersuchungs-Sequenzen bieten wir auch spezielle Untersuchungstechniken an. Mit der Diffusions-Tensor-Bildgebung (DTI) lassen sich Faserbündel im Gehirn nachverfolgen, beispielsweise in der präoperativen Planung von Hirntumoren. Die Methode der Spektroskopie kann unklare Raumforderungen im Gehirn besser charakterisieren. Dadurch kann die Zahl der Biopsien reduziert werden.

Neben der Hardware für die Bilderstellung nimmt in der Neuroradiologie die Bedeutung der Software zur Bildnachverarbeitung deutlich zu. So bieten moderne Software-Tools die exakte Verknüpfung sensitiver funktioneller Daten (beispielsweise der Hirnperfusion) mit den hochaufgelösten anatomischen Strukturen.

Auch der zeitliche Verlauf von Läsionen kann genauestens dokumentiert werden durch Anwendung von Bilddatensubtraktion. Damit lassen sich subtile Änderungen des Hirnvolumens oder neu aufgetretene Plaques bei Multipler Sklerose leichter erkennen.

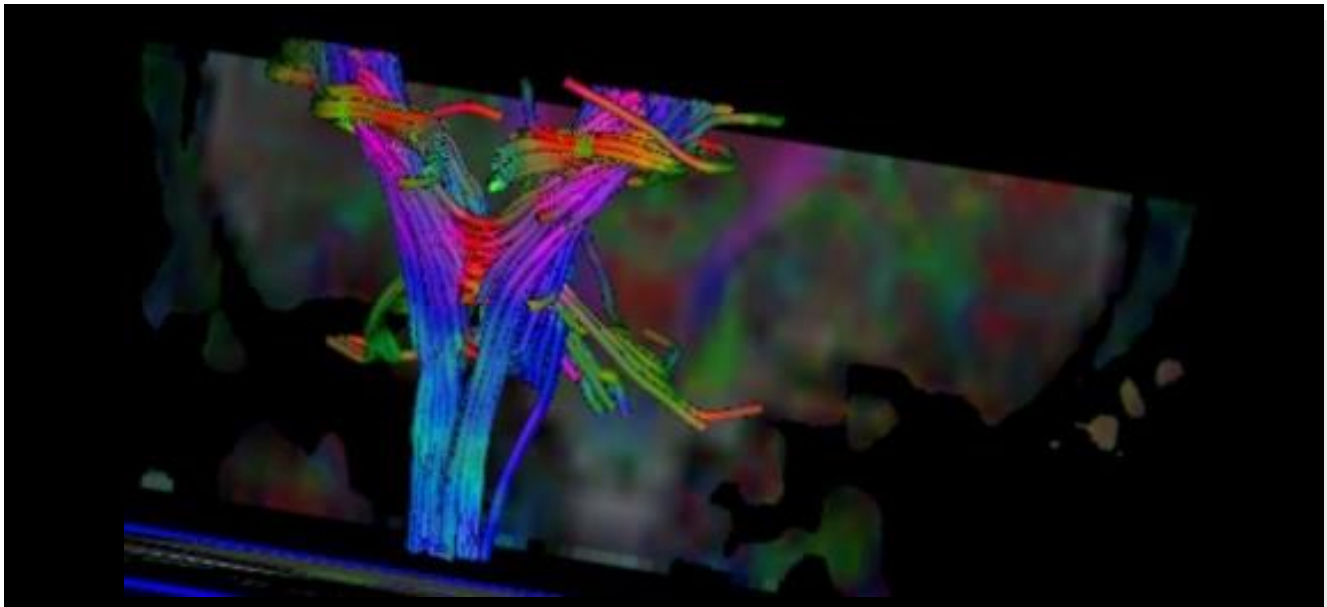

Abbildung: Farbkodierte Abbildung eines DTI Datensatzes des Hirnstammes. In blau lassen sich die Fasern der Pyramidenbahn in der Medulla oblongata optimal darstellen.

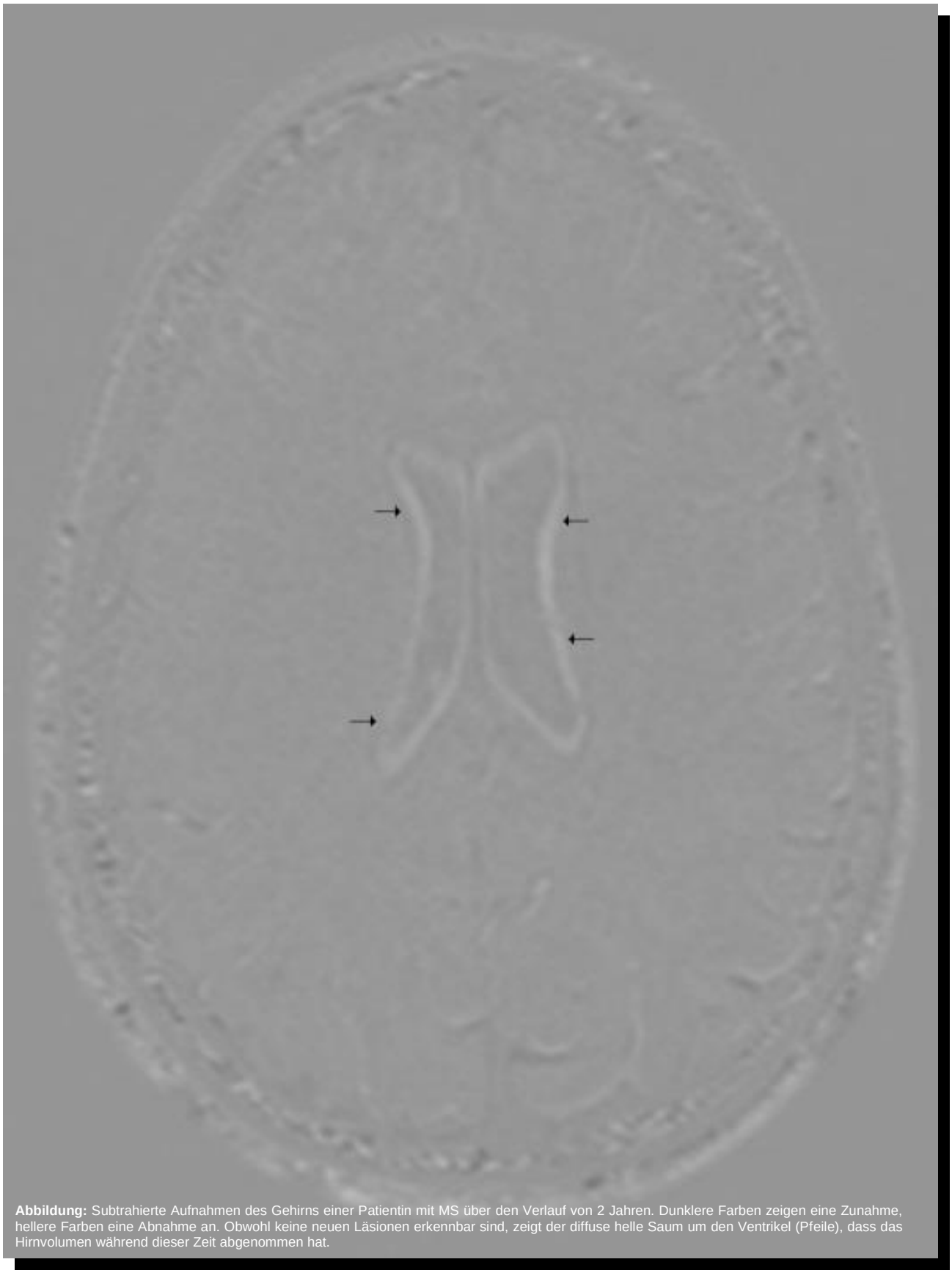

Abbildung: Subtrahierte Aufnahmen des Gehirns einer Patientin mit MS über den Verlauf von 2 Jahren. Dunklere Farben zeigen eine Zunahme, hellere Farben eine Abnahme an. Obwohl keine neuen Läsionen erkennbar sind, zeigt der diffuse helle Saum um den Ventrikel (Pfeile), dass das Hirnvolumen während dieser Zeit abgenommen hat.

FORSCHUNGSGRUPPE

In einer Arbeit der Forschungsabteilung der Radiologie wurde das LEAN und KAIZEN Management der Klinik St. Anna und der Radiologie untersucht. Dabei konnte festgestellt werden, dass diese Art des konsequenten Mitarbeitereinbezuges zu deutlichen Verbesserungen der Prozesse, verbesserter Qualität, niedrigeren Kosten und einer höheren Mitarbeiterzufriedenheit führen. Nachdem die Forschungsabteilung bereits im vorherigen Jahr den Qualitätspreis der FMH gewonnen hat (Swiss Quality Award), konnte 2017 der Lean Healthcare Award gewonnen werden.

Abbildung: Prämiertes Poster der Forschungsgruppe

Herr Nikola Ivanić durfte die Ergebnisse aus unserer Forschungsgruppe zur MRT Prostata bei der Jahrestagung der International Society for Magnetic Resonance in Medicine vom 22. - 27.04.2017 in Honolulu HI, USA vorstellen, welche mit dem Posterpreis ausgezeichnet wurden.

COMPARISON OF IMAGE QUALITY OF PROSTATE MRI BETWEEN PATIENTS WITH AND WITHOUT CLEANSING ENEMA PREPARATION FOCUSING ON DWI IMAGE QUALITY

Nikola Ivanić, Carolin Reischauer, Johannes Fröhlich, Manfred Kessler, Sebastian Kos, Andreas Gutzeit

Institute of Radiology and Nuclear Medicine, Clinical Research Unit, Hirslanden Hospital St. Anna, Lucerne, Switzerland

INTRODUCTION

Multiparametric magnetic resonance imaging (MRI) of the prostate is the gold standard for the diagnosis and staging of prostate cancer. Diffusion-weighted imaging (DWI) and T2-weighted sequences are the most important techniques to answer these clinical questions[1-3].

DWI is typically acquired using echo planar imaging, which is sensitive to air artifacts. Air artifacts, which originate from the feces or isolated air within the bowel, are commonly a reason for local susceptibility artifacts, which is a real clinical problem because air artifacts could simulate tumor tissue in the peripheral zone of the prostate [4,5] .

This problem could produce overdiagnosis during routine prostate MRI. One previous study[6] postulates that a cleansing enema has no impact on image quality. The aim of this study was to clarify if air artifacts are reduced with an enema in comparison to patients not receiving an enema before a standardized routine MRI. Furthermore, we want to clarify if the overall image quality is improved in comparison to patients not receiving an enema.

METHODS

All patients gave their informed consent to allow this quality investigation. A total of 40 patients (mean age = 68, age range = 59-75) scheduled for prostate MRI at our hospital were included. All patients were instructed to go to the toilet prior to the MR examination.

Overall, a standardized enema was administered to 20 of these 40 patients before starting MRI. The enema was performed with 120 ml / 4.1 OZ, (Clyssie®, B. Braun, / Meisungen, Germany). Afterwards routine MRI with T2 and DWI acquisition was performed in the supine position on a 3 T Skyra (Siemens, Healthcare, Erlangen, Germany), using a 32-channel receive-only coil array. The other 20 patients were examined with the same technique but without standardized preparation with an enema. All patients tolerated this procedure very well.

Table below partially shows DWI scan parameters .

	NR. OF SLICES	TR	TE	ACQ. TIME	b - values	FOV
DWI SEQ.	20	4600 ms	73 ms	347 ms	50 / 1000	150 x150 mm

Image analysis was performed in consensus by two radiolbgists (MK, AG), who had had experience in image analysis of prostate MRI for over 15 years.

Overall image quality (DWI / ADC / T2), absence of artifacts, absence of stool, and absence of gas were scored separately on a five-point Likert type scale (1 = poor, 2 = suboptimal, 3 = adequate, 4 = above average, 5 = excellent).

RESULTS

By way of example, Figure 1a and 1b shows that image quality is strongly influenced by air artifacts. Figure 1c and 1d illustrates that a patient receiving an enema had absolutely no signs of air artifacts, especially in the peripheral zone.

Image artifacts are significantly lower in patients receiving an enema in comparison to patients without an enema ($p<0.005$).

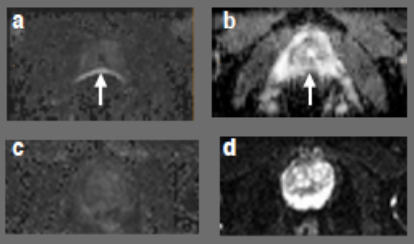

Fig. 1: (a, b) DWI and ADC images of patient *without* an enema with distortion artifacs (vertical arrows) occuring in peripheral zone. Images c and d, taken from patient *with* an enema show an adequate morphological situation in the same area without any artifacts.

Figure 2 (below) illustrates that both overall image quality and absence of image artifacts were higher in patients with enema administration prior to MRI examination.

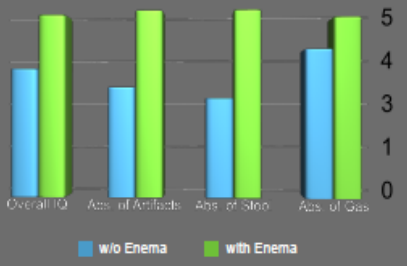

Fig. 2 : Results of image analysis averaged over all patients w/o (depicted in blue) and with enema (depicted in green).

CONCLUSION

The present study shows that enema preparation prior to MRI examination improves image quality and reduces air artifacts significantly. With this easy preparation the quality of prostate DWI is considerably improved. Thus, the approach may be easily incorporated into the clinical routine. Further studies including larger patient cohorts are warranted to confirm the results of the present work.

UPDATE / JANUARY 2017

Additionally, we were recently able to execute one MRI prostate examination of the patient who got the same examination one year before, without enema preparation.

This time we did cleansing enema preparation and we do believe that these images are clearly showing (this time at the same patient) massive improvement in image quality.

Figure 3 (below): (1,2,3) T2, DWI and ADC images w/o enema with great amount of gas in rectum (1) which causes distortion artifacts (2,3), all arrows marked. Images 4,5 and 6 with enema show no signs of distortion or significant artifacts.

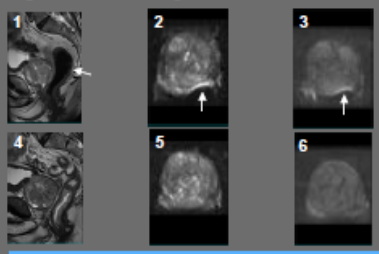

REFERENCES

[1]Bard RL et al. Image Guided Prostate Cancer Treatments. Berlin: Springer, 2014: 84-86. [2]Tamada T et al. JMRI, 2008; 28: 720-26.
[3]van As NJ et al. Eur Urol, 2009; 56: 981-87.
[4]Zelhof B et al. BJU Int, 2009; 103: 883-88.
[5]Reischauer C et al. Eur J Radiol 2010; 80: e34-e41.
[6]Lim C et al. J. Magn. Reson. Imaging, 2015; 42:689-697.
[7]Korn N et al. MRI; 33: 56-62.

HIRSLANDEN

Abbildung: Prämiertes Poster der Forschungsgruppe

TEAM

Neben dem technischen Fortschritt und der ärztlichen Entwicklung ist die Fortbildung im Gesamtteam ein wichtiges Qualitätsmerkmal unseres Institutes. In 2017 konnten die Fachkompetenzen der MTRA vor allem im Bereich der Herzbildgebung CT und MRT sowie in der Senologie personell erweitert werden. Laufende Protokollverbesserungen und Prozessoptimierungen der Untersuchungen an verschiedenen Modalitäten erhöhten die Terminflexibilität und Untersuchungsqualität zum Wohle unserer Patientinnen und Patienten. Hiervon profitieren auch unsere studierenden Teammitglieder in ihrer Ausbildung.

Zusätzlich konnten wir die Fachexpertise in der Herz-CT und in der Senologie mit dem Zugang des Facharztes FMH Radiologie Dr. med. Gabriel Kurer zum 01.02.2018 ausbauen.

Die Ärzte des Instituts haben 2017 erneut zahlreiche Artikel in nationalen und internationalen wissenschaftlichen Zeitschriften veröffentlicht sowie über 50 interne und externe Vorträge, Vorlesungen und Weiterbildungen gehalten oder organisiert.

Prof. Dr. med. Andreas Gutzeit ist zum Februar 2018 zum Delegierten Resort Strahlenschutz der Schweizerischen Gesellschaft für Radiologie SGR-SSR ernannt worden.

Das Institut ist kontinuierlich in den Prüfungskommissionen für die Facharzttitel FMH Radiologie durch PD Dr. med. Sebastian Kos und FMH Nuklearmedizin durch PD Dr. med. Dorothee Fischer aktiv.

AUSBLICK 2018 / 2019

Sentinelle-Mammaspule MRT

In Kürze dürfen wir die neue Sentinelle-Mammaspule für die MRT in Betrieb nehmen. Sowohl bei der Mammadiagnostik in der MRT als auch bei der MRT-gesteuerten Biopsie profitieren unsere Patientinnen von einer deutlich verbesserten Auflösung der Bilder. Dies ermöglicht eine sicherere Diagnose sowie die hochpräzise Biopsie unklarer Befunde.

Abbildung: Hochspezialisierte Sentinelle-MRT-Brustspule für die Mammadiagnsotik und MRT-gesteuerte Mammabiopsien.

Mikrotherapie und Interventionelle Radiologie

ZENTRUM FÜR MIKROTHERAPIE
swiss intervention

Seit 2014 führen wir in unserem Institut erfolgreich die selektive interne Radioembolisation (SIRT) durch. Auf dem Gebiet der Interventionellen Onkologie wurden 2017 hierzu mehrere grosse und viel beachtete internationale Multicenter-Studien publiziert. So konnten z.B. in zwei Studien (SIRveNIB und SARAH) gezeigt werden, dass das hepatozelluläre Karzinom (HCC) im fortgeschrittenen Stadium durch die SIRT gleich wirksam behandelt wird, wie durch den bisherigen Standard „Sorafenib“. Zum Vorteil des Patienten wird die SIRT jedoch gemäss dieser Studien wesentlich besser vertragen, es treten weniger Nebenwirkungen auf.

Abbildung:
Links: Leberangiographie mit Nachweis multipler kontrastmittelaufnehmender Lebermetastasen
Mitte: Interventionelle Applikation der SIRT-Therapie
Rechts: Postinterventionelle Dokumentation der gewünschten Verteilung der Therapiesubstanz in den Lebermetastasen mit der SPECT-CT

Bei metastasierten Tumorleiden wurde die SIRT bisher vor allen bei Tumorprogress unter bestehender Chemotherapie angewendet. Mehrere Studien (SIRFLOX, FOXFIRE, FOXFIRE GLOBAL) haben nun die Wirkung der SIRT in Kombination mit einer 1. Linien Chemotherapie (mFOLFOX6 +/- Bevacizumab) bei Patienten mit hepatisch metastasiertem kolorektalem Karzinom untersucht. Solche Patienten mit rechtsseitigem Primärtumor (Colon ascendens oder transversum) profitieren von der Kombination und haben ein ca. 5 Monate längeres overall survival als solche Patienten die nur mit Chemotherapie behandelt wurden.

Diese und weitere interessante Möglichkeiten der Interventionellen Onkologie stellen wir im interdisziplinären Symposium vom **25.04.2018** in der Klinik St. Anna vor zum Thema:

«INTERVENTIONELLE ONKOLOGIE – MINIMALINVASIVE BEHANDLUNG PRIMÄRER UND SEKUNDÄRER LEBERTUMORE»

Nuklearmedizin

Mit der Etablierung der 90Y-DOTATOC-Therapie wird das nuklearmedizinische Therapiespektrum in 2018 erweitert. Ferner wird die Verfügbarkeit der Radionuklidtherapie bei Prostatakarzinomen geprüft.

Radiofrequenzablation Schilddrüse

Die Radiofrequenzablation ist eine anerkannte mikrotherapeutische Alternative zur Behandlung von gutartigen Schilddrüsenknoten, welche weltweit bereits tausendfach erfolgreich angewendet wurde. Unter lokaler Betäubung wird ultraschallgesteuert eine kleine Sonde durch die Haut in den Schilddrüsenknoten eingeführt und durch hochfrequenten Wechselstrom erhitzt. Das behandelte Gewebe wird danach vom Körper selbstständig abgebaut. Dadurch wird die Raumforderung deutlich kleiner (ca. 80-90%) und bindegewebig transformiert. Indikationen sind hauptsächlich benigne Knoten- oder Zystenbildungen, die eine lokale, eventuell auch kosmetische Symptomatik verursachen, wenn eine Operation kontraindiziert oder vor allem von den Patienten nicht erwünscht ist.

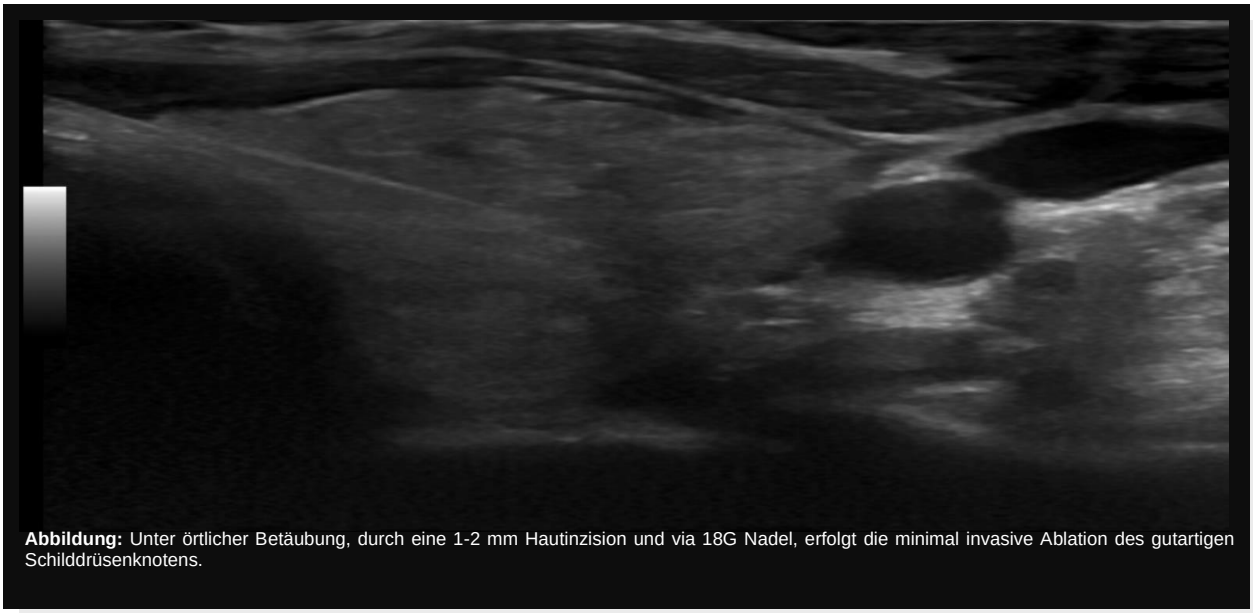

Abbildung: Unter örtlicher Betäubung, durch eine 1-2 mm Hautinzision und via 18G Nadel, erfolgt die minimal invasive Ablation des gutartigen Schilddrüsenknotens.

Die Methode steht unseren Patientinnen und Patienten in der St. Anna ab sofort zur Verfügung.

Team

Zum 01.04.2018 konnten wir Frau Dr. med. Corina Tulea als Assistenzärztin in unserem Team begrüssen. Zusammen mit Frau Velda Smakic bieten wir nun zwei Assistenzärztinnen die Weiterbildung zum Facharzttitel Radiologie FMH.

KONTAKT

INSTITUT FÜR RADIOLOGIE UND NUKLEARMEDIZIN KLINIK ST. ANNA
St. Anna-Strase 32, CH-6006 Luzern
radiologie.stanna@hirslanden.ch
www.hirslanden.ch/radiologie-stanna

STANDORTE

KLINIK ST. ANNA
ST. ANNA-STRASSE 32

Anmeldung Radiologie/Sekretariat
T +41 41 208 30 30
F +41 41 208 30 26

Anmeldung Nuklearmedizin
T +41 41 208 30 34
F +41 41 208 30 27

Anmeldung Mikrotherapie
T +41 41 208 31 62
F +41 41 208 31 89

ST. ANNA IM BAHNHOF
ZENTRALSTRASSE 1

Anmeldung Radiologie, Zentralstrasse 1
T +41 41 208 30 30
F +41 41 208 30 26

Anmeldung Röntgen, RailCity
T +41 41 208 30 30
F +41 41 208 30 26

ERREICHBARKEIT ÄRZTE

PD Dr. med. Janusch Blautzik
Radiologie, Nuklearmedizin
T +41 41 208 30 58

Prof. Dr. med. Oliver Dudeck
Radiologie
T +41 41 208 31 62

Dr. med. Thomas Etter
Radiologie
T +41 41 208 30 79

PD Dr. med. Dorothee Fischer
Radiologie, Nuklearmedizin
T +41 41 208 33 23

PD Dr. med. Arne Fischmann
Radiologie, spez. Diagnostische Neuroradiologie
T +41 41 208 30 57

Dr. med. Romana Goette
Radiologie
T +41 41 208 35 05

Prof. Dr. med. Andreas Gutzeit
Radiologie, ESSR
T +41 41 208 30 42

Dr. med. Christophe Hälg
Radiologie
T +41 41 208 30 40

Dr. med. Sönke Harms
Radiologie
T +41 41 208 39 37

Prof. Dr. med. Hanno Hoppe
Radiologie, EBIR
T +41 41 208 31 62

Prof. Dr. med. A. Ludwig Jacob
Radiologie, EBIR
T +41 41 208 31 62

Dr. med. Manfred Kessler
Radiologie
T +41 41 208 30 67

PD Dr. med. Sebastian Kos
Radiologie, EBIR, SSIPM, FCIRSE
T +41 41 208 30 59

Dr. med. Gabriel Kurer
Radiologie
T +41 41 208 30 65

Dr. med. Stephan Pfister
Radiologie, spez. Diagnostische Neuroradiologie
T +41 41 208 39 44

Dr. med. Clemens Reisinger
Radiologie
T +41 41 208 30 66

Dr. med. Udo Schirp
Radiologie, Nuklearmedizin
T +41 41 208 39 82

FA Jörn Siegle-Grünberg
Radiologie
T +41 41 208 39 09

Velda Smakic
Assistenzärztin
T +41 41 208 30 69

Dr. med. Corina Tulea
Assistenzärztin
T +41 41 208 30 54

BERATUNG und Information

Hirslanden Healthline
T 0848 333 999